


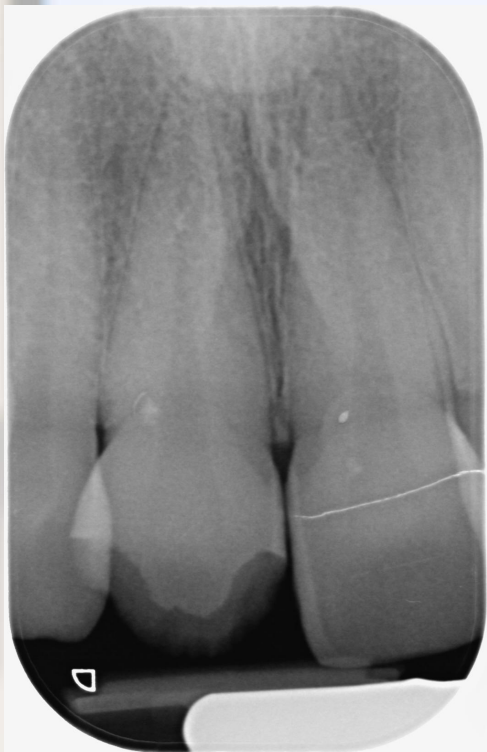CASO 4

Ricostruzione in composito
diretta

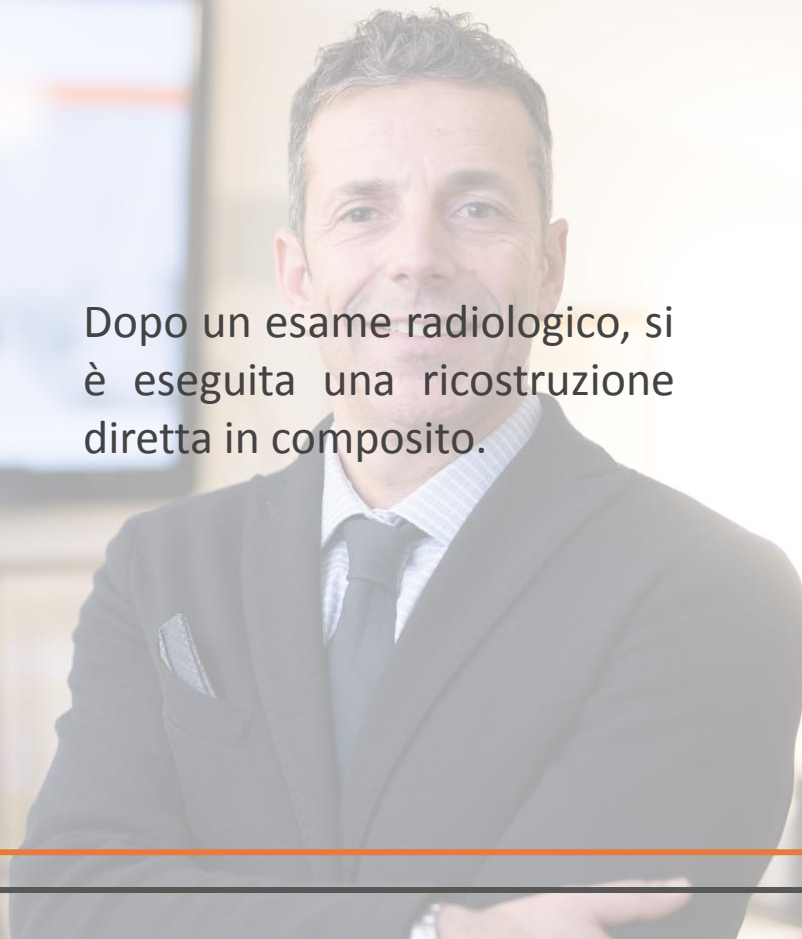

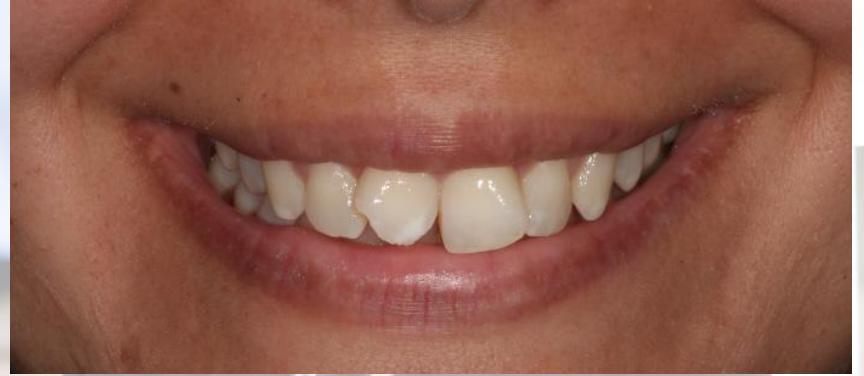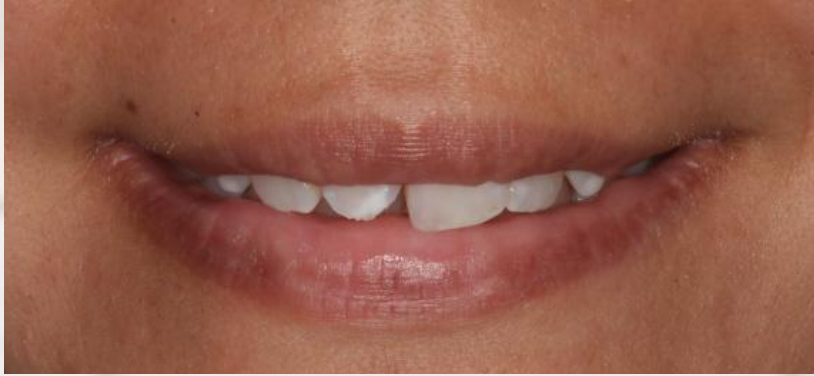A man in a dark suit, light blue shirt, and dark tie stands in a dental office. He is smiling slightly and looking towards the camera. In the background, a large screen displays a dental X-ray. The entire scene is framed by a thin orange border.

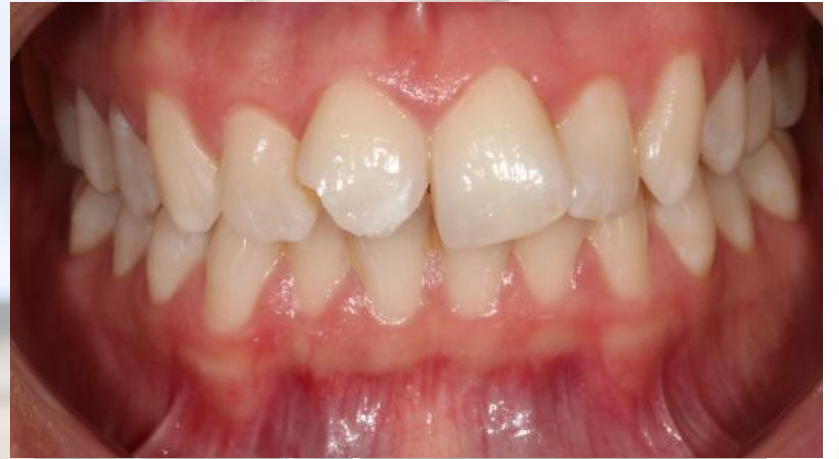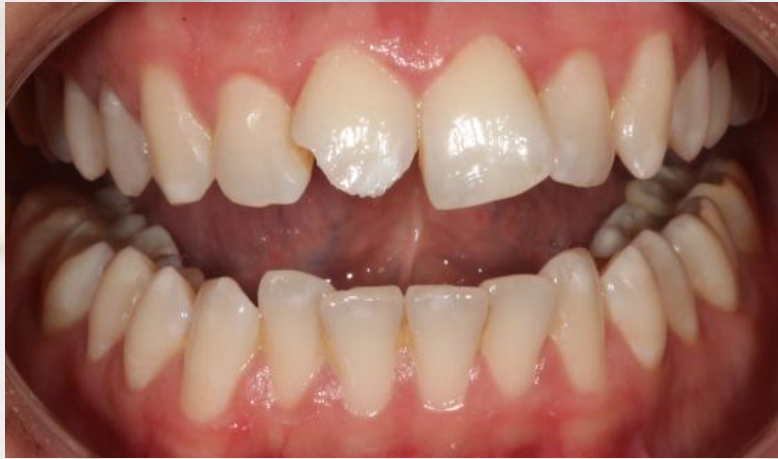Paziente venuta in studio con frattura parziale del primo incisivo destro (11) causato da un trauma.

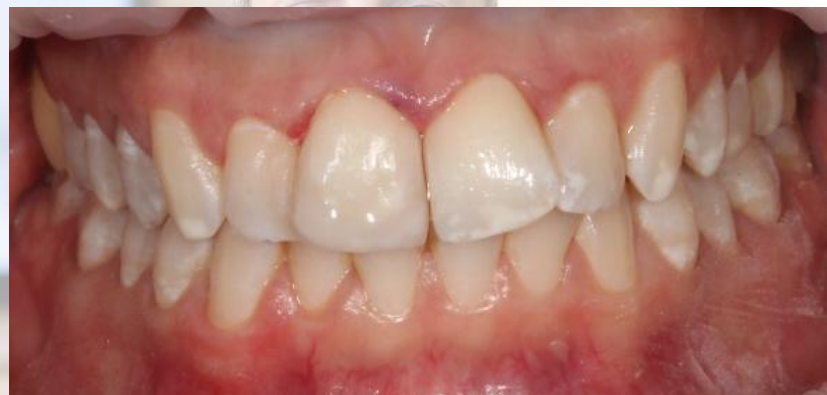
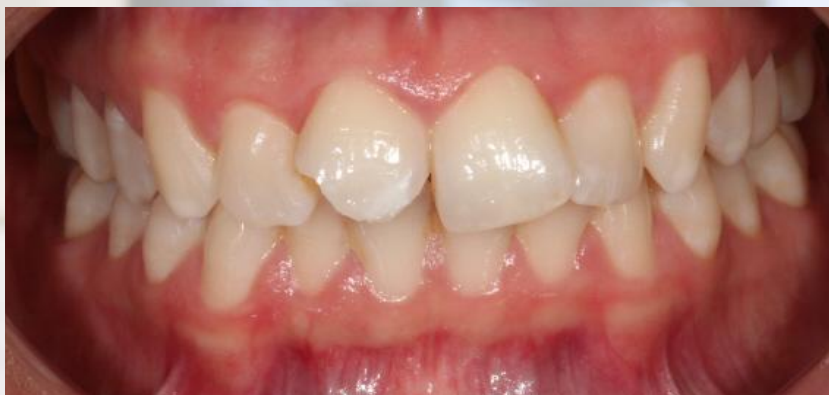
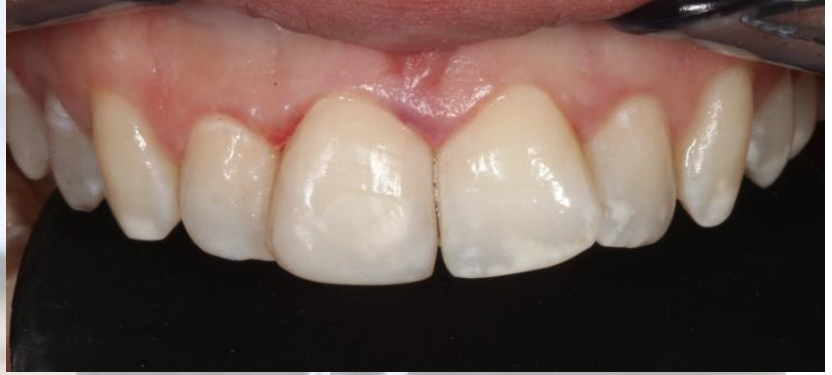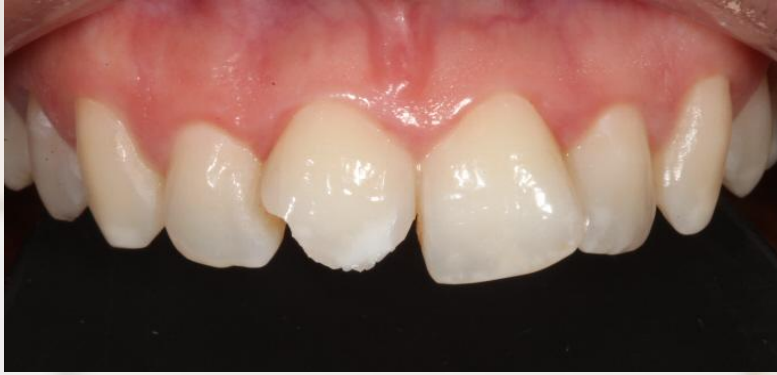Dopo un esame radiologico, si è eseguita una ricostruzione diretta in composito.











Grazie
per aver scelto
la nostra Clinica

